Rev. Fr. Histotechnol., 1997, **10**, n° 1, p. 45 à 49

# ETUDE MORPHOMETRIQUE DES ILOTS DE LANGERHANS DU PANCREAS DE CHIEN BEAGLE

D. JUSTICE, N. CRUCCIOLI, C. ROQUE, J.F GALLAS, B. REMANDET, D. CAHARD

*SANOFI recherche*
*371 rue du professeur Joseph Blagac 34184 Montpellier cedex 4*

## INTRODUCTION

Les îlots de LANGERHANS, partie endocrine du pancréas sont disséminés entre les acini formant la partie exocrine.

En histopathologie il est important d'observer plusieurs îlots de taille suffisante pour réaliser un bon diagnostic.

Chez le chien il est décrit que le nombre et la taille des îlots varient entre le lobe droit et le lobe gauche (1).

Pour cette raison, nous avons réalisé une étude morphométrique du nombre et de la taille des îlots à partir de prélèvements réalisés sur les lobes droit et gauche de pancréas de chiens Beagle.

## MATERIEL et METHODES

**• Animaux**

chiens BEAGLE
nombre/sexe: 10 mâles, 10 femelles
âge: 21 mois environ
origine: Marshall Farm, North Rose, U.S

**• Prélèvements**

Les échantillons de pancréas proviennent de prélèvements effectués en fin d'étude de toxicologie chez des animaux anesthésiés au pentobarbital sodique et exsanguinés.

Seul des prélèvements exempts de toute anomalie morphologique ou de lésion ont été analysés.

Une coupe transversale a été réalisée dans les zones médianes des lobes droit et gauche (Figure 1).

**• Technique Histologique**

Après une période de fixation minimale d'une semaine dans du formol tamponné à 10%, chacun de ces prélèvements a été recoupé, inclus en Paraplast, et des coupes de 3 microns d'épaisseur ont été effectuées et colorées par l'hémalun éosine.

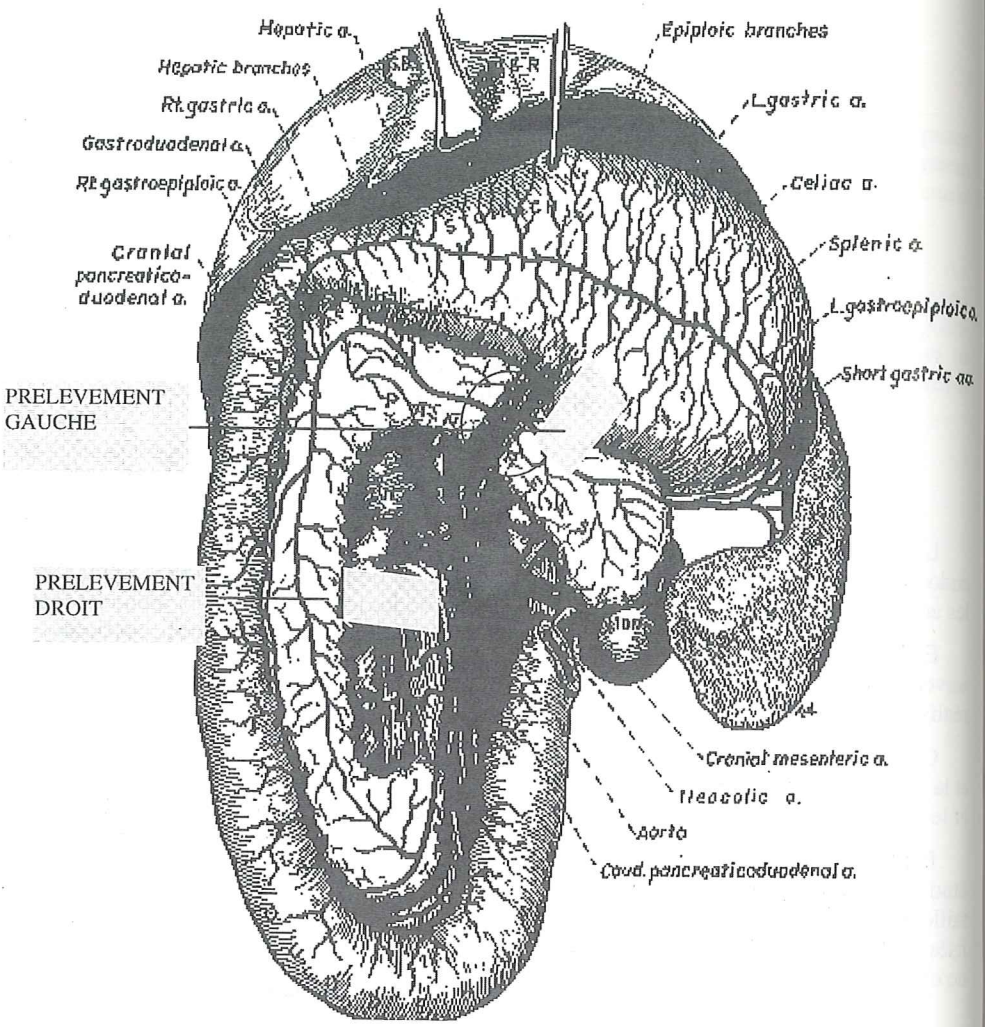


**Figure 1 : Location des prélèvements (vue ventrale du pancréas)**

• **Analyse Morphométrique**

**Equipement**

Un microscope Axioplan ZEISS équipé du système HOME ( Highly Optimized Microscope Environment) à été utilisé pour cette étude.

Ce système interactif (à la souris) permet d'effectuer des mesures directement sur l'image microscopique en conservant toute la définition du microscope, sans limitation de champ.

**Méthode**

Pour chaque section histologique, la surface et le nombre des îlots de LANGERHANS ont été mesurés sur 10 champs de 1mm² de surface pris au hasard

La surface non occupée par du tissu glandulaire pancréatique (tissu conjonctif, vaisseaux, espaces optiquement vides) a été exclue

**Analyse statistique**

un test de Wilcoxon a été réalisé sur :

• les données indépendantes pour évaluer l'effet sexe

• les données appariées pour évaluer la différence entre les deux cotés.

Tous les traitements ont été effectués avec SAS v6.09 sous UNIX.

**Tableau 1 :**
**Chien beagle mâle et femelle**
**(Valeurs moyennes de 20 animaux)**

| | LOBE | |
|---|---|---|
| | **DROIT** | **GAUCHE** |
| **Surface moyenne de tissu glandulaire pancréatique examiné (en mm²)** | **9,6** ± 0,1 | **9,4** ±0,1 |
| **Ilôts de LANGERHANS** | | |
| **Nombre moyen** | **67** ± 14 | **88** ± 18 |
| **Surface Totale moyenne(mm²)** | **0,24** ± 0,10 | **0,48** ± 0,15 |

D'après le test de WILCOXON La différence en nombre et en surface des îlots de LANGERHANS entre le lobe droit et le lobe gauche est significative à 10/0 ($p < 0,01$)

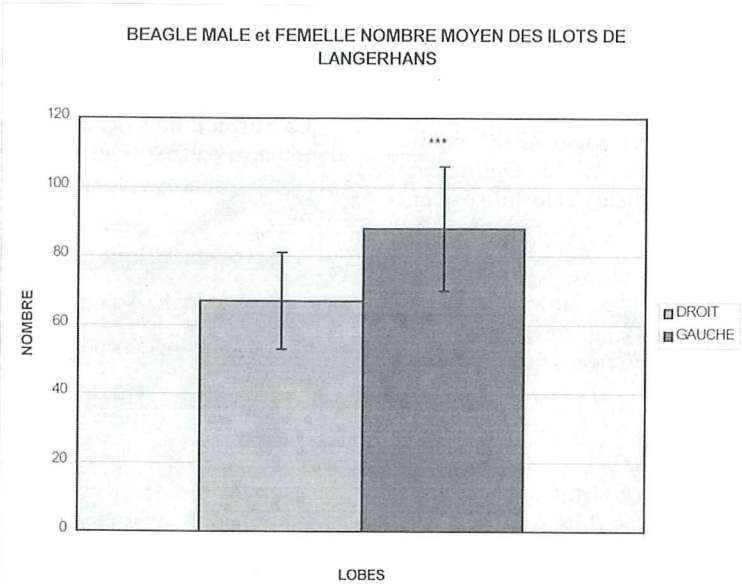


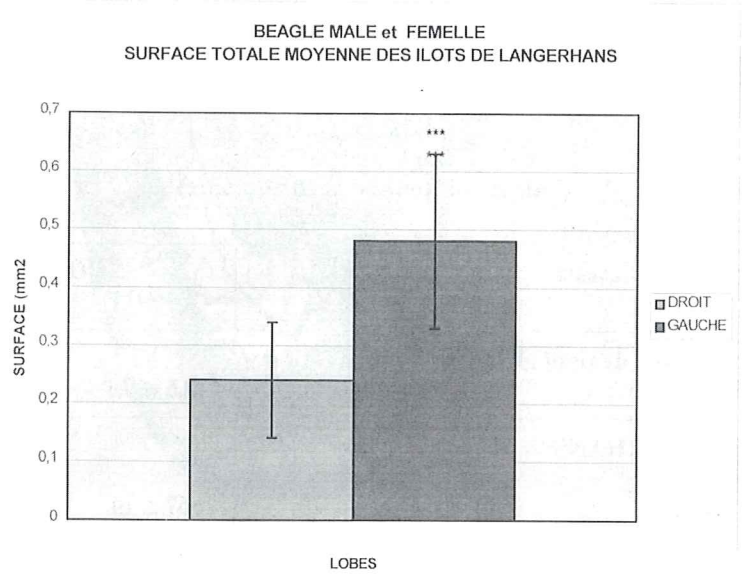


**Histogrammes 1 et 2 :**
**Beagle mâle et femelle :**
**nombre moyen des îlots de Langerhans**
**surface totale moyenne des îlots de Langerhans**

## RESULTATS

Le test statistique de Wilcoxon ne montrant pas de différence significative entre les sexes les valeurs des mâles et des femelles ont été regroupées.
Tableau n°1.
Histogrammes 1 et 2.

## DISCUSSION / CONCLUSION

Ces résultats montrent que:

• la différence entre le nombre moyen et la surface totale moyenne des îlots de Langerhans du lobe droit et du lobe gauche est statistiquement significative ($p < 0.01$)

• ce nombre et cette surface sont supérieurs dans le lobe gauche par rapport au lobe droit

Elles illustrent l'importance de :

• la standardisation du prélèvement

• le choix du lobe gauche de façon à accroître le nombre d'îlots et la surface de tissu endocrine soumis à examen histologique.

## BIBLIOGRAPHIE

1. EVANS H.E (1993) The Heart and Arteries, chap 11, p 652 in Anatomy of the Dog 3rd Ed, Fd W.B Saunders Compagny, Philadelphia.